

Pengaruh Pemberian Ekstrak Pisang Goroho (*Musa Acuminata* L.) Terhadap Gambaran Histopatologik Pankreas Tikus Wistar (*Rattus Norvegicus*) yang Diinduksi Aloksan

Zahra Amalia Sigar¹, Carla Felly Kairupan², Maria Kristanti Sambuaga³

Universitas Sam Ratulangi Manado, Indonesia

Email: ckairupan@unsrat.ac.id

Abstrak

Latar Belakang: Diabetes melitus merupakan penyakit metabolik kronik dengan prevalensi tinggi yang berkontribusi terhadap peningkatan morbiditas dan mortalitas, serta masih memiliki keterbatasan pilihan terapi. Pisang goroho (*Musa acuminata* L.) mengandung flavonoid dan tanin dengan aktivitas antioksidan, yang berpotensi memberikan efek protektif terhadap kerusakan sel β pankreas. **Tujuan:** Mengetahui pengaruh pemberian ekstrak pisang goroho terhadap gambaran histopatologik pankreas tikus Wistar yang diinduksi aloksan. **Metode:** Penelitian eksperimental laboratorium yang menggunakan 24 ekor tikus Wistar jantan yang dibagi secara acak ke dalam empat kelompok. Kelompok A sebagai kontrol normal tanpa perlakuan. Kelompok B, C, dan D diinduksi aloksan 170 mg/kgBB secara intraperitoneal satu kali pada hari pertama, dengan kelompok B sebagai kontrol negatif tanpa perlakuan lanjutan. Kelompok C diberikan ekstrak pisang goroho 500 mg/kgBB, sedangkan kelompok D diberikan 1000 mg/kgBB selama 14 hari. Pemeriksaan kadar gula darah puasa dilakukan pada hari ke-1 dan hari ke-15, kemudian seluruh hewan coba diterminasi pada hari ke-15. **Hasil:** Kelompok yang menerima ekstrak pisang goroho menunjukkan gambaran histopatologik pankreas lebih baik dibanding kontrol negatif, dengan skor kerusakan pulau Langerhans lebih rendah dan mendekati kelompok normal. Efek protektif lebih baik pada dosis 1000 mg/kgBB dibandingkan dengan dosis 500 mg/kgBB. **Kesimpulan:** Pemberian ekstrak pisang goroho dapat mencegah kerusakan pulau Langerhans pankreas pada tikus Wistar yang diinduksi aloksan, dengan skor kerusakan pulau langerhans lebih rendah pada kelompok tikus wistar yang diberi ekstrak pisang goroho dosis 1000 mg/kgBB dibandingkan dengan dosis 500mg/kgBB.

Kata Kunci : Diabetes Melitus, Aloksan, *Musa acuminata* Linn, Histopatologik pankreas

Abstract

Background: Diabetes mellitus is a chronic metabolic disease with a high prevalence that contributes to increased morbidity and mortality and remains limited in available therapeutic options. Goroho banana (*Musa acuminata* L.) contains flavonoids and tannins with antioxidant activity, which potentially offer protective effects against pancreatic β -cell damage. **Purpose:** This study aimed to determine the effect of goroho banana extract on the pancreatic histopathological features of alloxan-induced Wistar rats. **Methods:** This experimental laboratory study used 24 male Wistar rats that were randomly divided into four groups. Group A served as the normal control without treatment. Groups B, C, and D were induced with alloxan at a dose of 170 mg/kg body weight (BW) intraperitoneally on day 1. Group B served as the negative control without further treatment. Group C received goroho banana extract at a dose of 500 mg/kg BW, while group D received 1000 mg/kg BW for 14 days. Fasting blood glucose levels were measured on day 1 and day 15. On day 15, rats were euthanized for pancreatic tissue collection. **Results:** Groups treated with goroho banana extract showed better pancreatic histopathological features compared to the negative control group, characterized by lower Islet of Langerhans damage scores and findings that were comparable to those of the normal group. The protective effect was more pronounced at the dose of 1000 mg/kg BW than at 500 mg/kg BW. **Conclusion:** Administration of goroho banana extract protects against pancreatic Islet of Langerhans damage in alloxan-induced Wistar rats, with lower islet damage scores observed in rats treated with a dose of 1000 mg/kg BW compared with those receiving 500 mg/kg BW.

Keywords: Diabetes mellitus, Alloxan, *Musa acuminata* Linn., Pancreatic histopathology

*Correspondence Author: Carla Felly Kairupan
Email: ckairupan@unsrat.ac.id



PENDAHULUAN

Penyakit Tidak Menular (PTM) menjadi masalah kesehatan utama di Indonesia, dengan kasus yang terus meningkat setiap tahunnya. Salah satu PTM yang berkontribusi besar terhadap angka kematian adalah Diabetes Melitus (DM).¹ Penyakit ini dikenal sebagai "*silent killer*" karena sering tidak terdeteksi hingga menimbulkan komplikasi serius seperti hipertensi, penyakit jantung, stroke, gagal ginjal, dan kebutaan.²

Secara global, laporan *International Diabetes Federation* (IDF) tahun 2024 mencatat sekitar 589 juta penderita diabetes di seluruh dunia, dan jumlah ini diperkirakan meningkat menjadi 852 juta pada tahun 2050. Indonesia menempati peringkat kelima tertinggi dengan estimasi 20,4 juta penderita diabetes pada usia dewasa (20–79) pada tahun 2024.³ Secara regional, data Survei Kesehatan Indonesia (SKI) tahun 2023 menunjukkan bahwa di Sulawesi Utara terdapat 6.239 penderita yang terdiagnosis diabetes melitus.⁴

Diabetes melitus ditandai dengan peningkatan gula darah atau hiperglikemia yang dapat disebabkan oleh masalah dalam sekresi insulin, kerja insulin yang tidak optimal ataupun keduanya.⁵ Diabetes melitus tipe 1 umumnya disebabkan oleh proses autoimun yang merusak sel beta (sel β) pankreas secara progresif dan permanen, sedangkan DM tipe 2 umumnya dipicu oleh resistensi insulin dan defisiensi insulin relatif yang sering berkaitan dengan obesitas, sindrom metabolik, pola makan tinggi kalori, serta faktor genetik.⁶

Penelitian pada hewan coba dengan model diabetes melitus sering menggunakan senyawa aloksan sebagai diabetogenik dan kondisi yang dihasilkan menyerupai DM tipe 1 pada manusia.⁷ Pada penelitian ini menggunakan aloksan karena memiliki afinitas tinggi terhadap sel β pankreas tikus melalui transporter GLUT2 sehingga menyebabkan bioakumulasi selektif pada sel ini.⁸ Aloksan bekerja dalam memicu diabetes melibatkan dua mekanisme utama. Pertama, aloksan menghambat pelepasan insulin dengan cara mengganggu aktivitas enzim glukokinase dan mekanisme kedua memicu pembentukan *reactive oxygen species* (ROS) yang dapat menyebabkan kerusakan pada struktur *Deoxyribonucleic Acid* (DNA) di dalam sel β pankreas. Penumpukan ROS yang berlebihan dapat mengakibatkan kerusakan sel secara signifikan, bahkan menyebabkan kematian sel (nekrosis). Kondisi ini semakin mengurangi kemampuan pankreas dalam memproduksi insulin.^{7,8}

Dalam tatalaksana klinis DM tipe 2, modifikasi gaya hidup direkomendasikan sebagai terapi awal, kemudian dilanjutkan dengan farmakoterapi. Namun, kepatuhan pasien terhadap terapi konvensional masih rendah karena kekhawatiran terhadap efek samping obat maupun ketergantungan insulin. Hal ini mendorong penggunaan terapi herbal sebagai terapi komplementer atau pendamping pengobatan konvensional.⁹

Salah satu tanaman lokal yang berpotensi sebagai terapi tambahan adalah pisang goroho (*Musa acuminata* L.), tanaman khas Sulawesi Utara yang dilaporkan mengandung senyawa bioaktif seperti flavonoid, tanin, saponin, dan fenolik dengan sifat antioksidan.^{10,11} Penelitian Kaempe *et al* (2013) menunjukkan bahwa ekstrak pisang goroho mampu menurunkan kadar glukosa darah pada model hewan diabetes. Aktivitas antioksidannya berpotensi melindungi sel β dari stres oksidatif.¹² Efek antihiperglikemia dan aktivitas antioksidan ekstrak pisang goroho telah banyak dilaporkan, namun kajian yang menilai dampaknya terhadap gambaran histopatologik pankreas masih terbatas. Pemeriksaan histopatologik pulau Langerhans diperlukan untuk menilai kerusakan struktural dan efek protektif sel β secara langsung. Penelitian ini bertujuan untuk mengevaluasi pengaruh pemberian ekstrak pisang goroho (*Musa*

acuminata L.) terhadap gambaran histopatologik pankreas tikus Wistar (*Rattus norvegicus*) yang diinduksi aloksan.

METODE PENELITIAN

Jenis penelitian ini adalah penelitian eksperimental yang dilakukan di dalam laboratorium. Penelitian ini dilakukan di Laboratorium Patologi Anatomi, Fakultas Kedokteran, Universitas Sam Ratulangi, Manado. Penelitian ini dilakukan pada bulan Agustus 2025-Januari 2026.

Penelitian ini menggunakan desain penelitian *true experimental* dengan pendekatan *pretest–posttest only trial group design*. Pada desain ini, pemeriksaan *pretest* dilakukan berupa pengukuran kadar gula darah puasa tikus sebelum dan setelah induksi aloksan. Selanjutnya, *posttest* dilakukan melalui pemeriksaan gambaran histopatologik sel β pankreas pada tikus yang diberikan ekstrak pisang goroho sesuai dengan dosis yang telah ditentukan. Subjek penelitian adalah tikus putih galur Wistar (*Rattus norvegicus*) jantan dengan berat badan 150–200 gram dan usia 2–3 bulan. Penentuan jumlah sampel dilakukan menggunakan rumus Federer dan diperoleh jumlah sampel minimal 24 ekor tikus yang dibagi ke dalam empat kelompok.

Ekstraksi buah pisang goroho (*Musa acuminata* L.) dilakukan dengan metode maserasi menggunakan etanol 80%. Sampel buah dibersihkan, dikupas, diiris ± 2 mm, dikeringkan, lalu sebanyak 500 g dimaserasi dengan 2.500 mL etanol (1:5) selama 3×24 jam dan dilakukan remaserasi. Seluruh filtrat digabungkan dan diuapkan menggunakan rotary evaporator pada suhu 40 °C (30 rpm) hingga diperoleh ekstrak kental, kemudian dikeringkan kembali dalam oven 40 °C selama 2 jam. Ekstrak disimpan pada suhu ± 5 °C hingga digunakan. Penetapan dosis ekstrak buah pisang goroho dilakukan berdasarkan dosis uji coba, dengan mengacu pada penelitian yang dilaporkan oleh Yolanda (2017).¹³ Dari penelitian tersebut diketahui bahwa efek ekstrak pisang ambon dengan dosis 500mg/kgBB mampu menurunkan kadar gula darah pada tikus. Dari data tersebut peneliti menggunakan dosis 500mg/kgBB dan 1000 mg/kgBB.

Pada penelitian ini digunakan aloksan dengan dosis 170 mg/kgBB yang diinduksikan secara intraperitoneal sekali pada hari ke-1.¹⁴ Subjek penelitian dibagi menjadi empat kelompok, masing-masing terdiri atas enam ekor tikus Wistar. Kelompok A sebagai kelompok kontrol normal tidak diberikan perlakuan dan hanya menerima pakan standar AD2 selama 14 hari. Kelompok B sebagai kontrol negatif diberikan induksi aloksan dosis 170 mg/kgBB sebanyak satu kali pemberian pada hari pertama dan selanjutnya diberi pakan standar AD2 selama 14 hari. Kelompok C sebagai kelompok perlakuan 1 diberikan induksi aloksan dosis 170 mg/kgBB sebanyak satu kali pada hari pertama, kemudian diberi ekstrak pisang goroho dengan dosis 500 mg/kgBB serta pakan standar AD2. Kelompok D sebagai kelompok perlakuan 2 diberikan induksi aloksan dosis 170 mg/kgBB sebanyak satu kali pada hari pertama, kemudian diberi ekstrak pisang goroho dengan dosis 1000 mg/kgBB serta pakan standar AD2.

Pemeriksaan kadar glukosa darah dilakukan pada seluruh kelompok pada hari ke-1 dan hari ke-15. Sampel darah diambil melalui vena ekor (*tail vein*) dengan metode penusukan pada ujung ekor, kemudian kadar glukosa darah diukur menggunakan alat glukometer.¹⁵ Pada hari ke-15, seluruh tikus juga dieutanasia dengan metode *dislokasi servikal* untuk mendapatkan organ pankreas sesuai dengan kaidah etik penelitian hewan. Jaringan pankreas kemudian

difiksasi menggunakan cairan *Buffer Neutral Formalin* (BNF) 10%. Setelah itu, jaringan pankreas diproses untuk pembuatan preparat histopatologik dan diwarnai menggunakan pewarnaan Hematoksin–Eosin (H&E). Perlakuan pada hewan uji telah memenuhi syarat layak etik yang dikeluarkan oleh Komisi Etik Penelitian Kesehatan (KEPK) Universitas Sam Ratulangi dengan nomor ethical clearance No.23/KEH-UNSRAT/REC/2025.

Pemeriksaan Preparat Histopatologik

Pemeriksaan dan penilaian preparat pankreas dilakukan dengan melakukan pengamatan histologi di bawah mikroskop pada 5 lapang pandang dilakukan dengan pembesaran 100x lalu dilanjutkan dengan pembesaran 400x. Penilaian dilakukan pada tiap–tiap kelompok, dengan dibandingkan dengan kelompok kontrol. Penilaian dilakukan di tiap pulau Langerhans dan diberi skor. Derajat keparahan dinilai sebagai berikut: 0 = tidak ada kerusakan (lesi < 25%), 1 = ringan (lesi 25-50%), 2 = sedang (51-75%) dan 3 = berat (lesi >75%). Skor akhir dari tiap sampel didapatkan dengan mengambil rerata yang diamati di tiap pulau Langerhans.¹⁶

HASIL DAN PEMBAHASAN

Kadar Gula Darah Puasa Tikus Wistar

Kadar glukosa darah tikus Wistar diukur untuk menilai efek induksi aloksan dan pemberian ekstrak pisang goroho. Pengukuran kadar glukosa darah dilakukan pada seluruh kelompok sebelum perlakuan (hari ke-1) dan setelah perlakuan (hari ke-15). Data Gula darah puasa dapat dilihat pada tabel 1.

Tabel 1. Rata-rata Gula Darah Puasa

No	Kelompok	Rata-Rata Gula Darah Puasa (mg/dL)	
		Rata-Rata GDP 1	Rata-Rata GDP 2
1.	Normal	97,6	112,5
2.	Kontrol Negatif (K-)	85,6	173
3.	Perlakuan 1 (P1)	86,3	129,4
4.	Perlakuan 2 (P2)	81	123

Keterangan: GDP 1 = Gula Darah Puasa sebelum Perlakuan, GDP 2 = Gula Darah Puasa Setelah Perlakuan

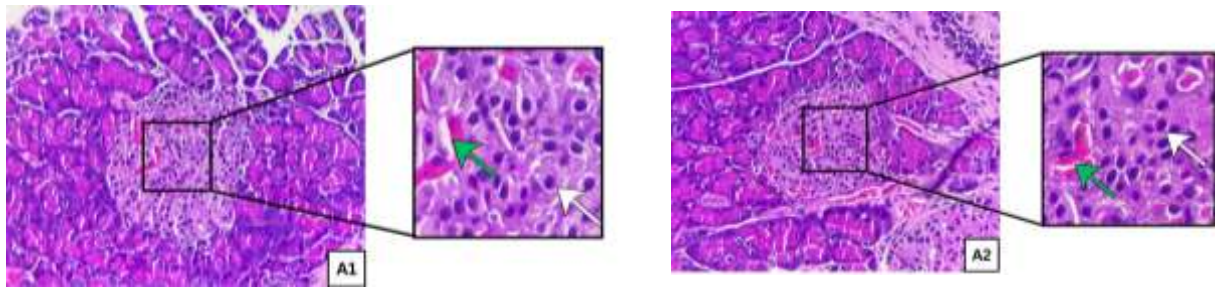
Berdasarkan data kadar gula darah puasa (GDP), kelompok normal menunjukkan nilai GDP yang masih dalam batas normal, dengan rerata meningkat dari 97,6 mg/dL menjadi 112,5 mg/dL. Pada kelompok kontrol negatif yang diinduksi aloksan, terjadi peningkatan GDP yang tajam dari 85,6 mg/dL menjadi 173 mg/dL, menandakan terjadinya hiperglikemia akibat kerusakan sel β pankreas.

Pada kelompok perlakuan 1 (Injeksi aloksan 170 mg/kgBB + ekstrak pisang goroho 500 mg/kgBB), rerata GDP meningkat dari 86,3 mg/dL menjadi 129,5 mg/dL, sedangkan pada kelompok perlakuan 2 (Injeksi aloksan 170 mg/kgBB + ekstrak pisang goroho 1000 mg/kgBB) meningkat dari 81 mg/dL menjadi 123 mg/dL. Kedua kelompok yang diberi ekstrak pisang goroho menunjukkan kadar GDP yang lebih rendah dibandingkan kelompok kontrol negatif,

dengan efek penurunan hiperglikemia yang lebih baik pada dosis 1000 mg/kgBB, yang ditunjukkan oleh nilai GDP yang lebih mendekati kelompok normal.

Gambaran Histopatologik Pankreas Tikus Wistar

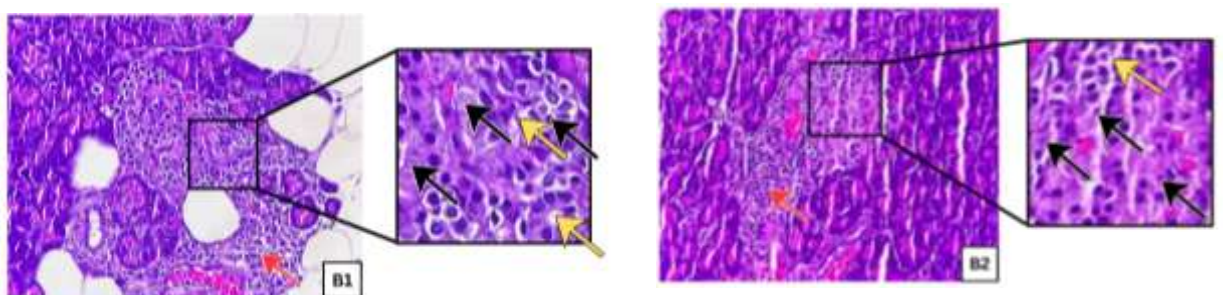
Pada kelompok normal hasil pemeriksaan mikroskopik pada Gambar 1, menunjukkan bahwa sel-sel β tampak banyak dan mengisi pulau Langerhans, serta terlihat adanya pembuluh darah di dalam pulau Langerhans. Selain itu, tidak ditemukan tanda-tanda nekrosis sel maupun adanya infiltrasi inflamasi pada pulau Langerhans.



Gambar 1. Gambaran 2 preparat mikroskopik pankreas tikus wistar kelompok A (kelompok normal)

Keterangan: Gambaran 2 preparat kelompok normal (A1 & A2). Sel-sel beta pada pulau langerhans (panah putih) dan terdapat pembuluh darah pada pulau langerhans (panah hijau). (perbesaran 400x; pewarnaan HE).

Pada gambaran histopatologik kelompok kontrol negatif yang diberikan injeksi aloksan dosis 170 mg/kgBB pada hari pertama, dapat dilihat pada Gambar 2, menunjukkan adanya nekrosis sel β yang ditunjukkan oleh anak panah hitam. Kondisi tersebut menyebabkan jumlah sel β pada pulau Langerhans tampak berkurang dibandingkan dengan kelompok normal, serta adanya vakuolisasi dan infiltrasi sel inflamasi pada pulau Langerhans.

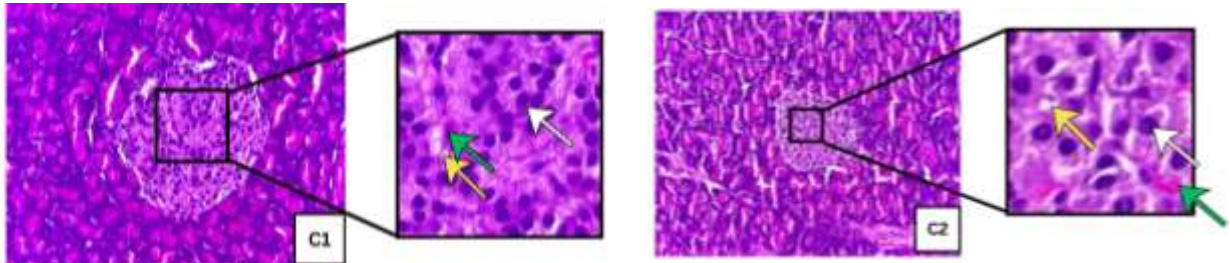


Gambar 2. Gambaran 2 preparat mikroskopik pankreas tikus wistar kelompok B (kontrol negatif)

Keterangan: Gambaran histopatologik pulau Langerhans kelompok kontrol negatif (B1 & B2). Pewarnaan HE perbesaran 400x. Gambaran nekrosis (panah hitam), infiltrasi inflamasi (panah merah) dan vakuolisasi (panah kuning).

Pada kelompok perlakuan 1 yang diberikan injeksi aloksan pada hari pertama dan pemberian ekstrak pisang goroho dosis 500 mg/kgBB selama 14 hari menunjukkan adanya

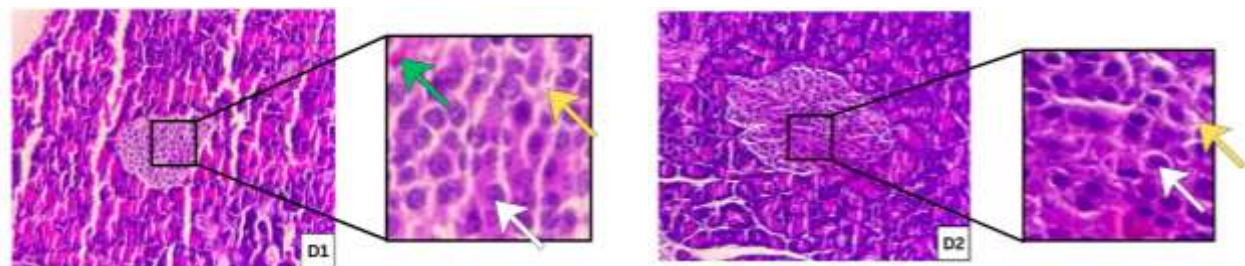
perbaikan gambaran histopatologik pulau Langerhans yang dapat dilihat pada gambar 3, yang ditandai dengan meningkatnya jumlah sel β dibandingkan kelompok kontrol negatif. Selain itu, struktur pulau Langerhans masih tampak baik dengan batas yang jelas tetapi masih terdapat sedikit vakuolisasi pada pulau langerhans.



Gambar 3. Gambaran 2 preparat mikroskopik pankreas tikus wistar kelompok C (Perlakuan 1)

Keterangan: Gambaran histopatologik pankreas kelompok perlakuan 1 dosis 500 mg/kgBB (C1 & C2). Pewarnaan HE perbesaran 400x. Sel-sel beta pada pulau langerhans (panah putih). terdapat pembuluh darah pada pulau langerhans (panah hijau), dan vakuolisasi (panah kuning).

Pada kelompok perlakuan 2 yang diberikan injeksi aloksan dan pemberian ekstrak pisang goroho dosis 1000 mg/kgBB selama 14 hari dapat dilihat hasil pemeriksaan mikroskopik pada Gambar 4, menunjukkan gambaran perbaikan histopatologik pulau Langerhans yang lebih baik dibandingkan dengan kelompok perlakuan dosis 500 mg/kgBB. Perbaikan tersebut ditandai dengan meningkatnya jumlah sel β , batas pulau Langerhans yang masih tampak jelas, serta hanya ditemukan sedikit vakuolisasi.



Gambar 4. Gambaran 2 preparat mikroskopik pankreas tikus wistar kelompok D (Perlakuan 2)

Keterangan: Gambaran histopatologik pankreas kelompok perlakuan 2 dosis 1000 mg/kgBB (D1 & D2). Pewarnaan HE perbesaran 400x. Sel-sel beta pada pulau langerhans (panah putih). terdapat pembuluh darah pada pulau langerhans (panah hijau), dan vakuolisasi (panah kuning).

Rata-rata Skor Kerusakan Pulau Langerhans.

Rata-rata skor kerusakan pulau Langerhans memberikan gambaran awal mengenai perbedaan tingkat kerusakan histopatologik antar kelompok penelitian berdasarkan nilai rerata (mean). Berdasarkan Tabel 2, kelompok kontrol normal memiliki rerata skor terendah sebesar 0,43, yang mencerminkan kondisi jaringan pulau Langerhans mendekati normal. Sebaliknya, kelompok kontrol negatif yang diinduksi aloksan menunjukkan rerata skor tertinggi, yaitu 2,50,

yang menandakan terjadinya kerusakan pulau Langerhans yang berat. Sementara itu, kelompok perlakuan 1 dan kelompok perlakuan 2 masing-masing memiliki rerata skor sebesar 0,72 dan 0,68, yang lebih rendah dibandingkan kelompok kontrol negatif dan cenderung mendekati kelompok normal.

Tabel 2. Nilai rata-rata skor kerusakan pulau Langerhans berdasarkan penilaian histopatologik pankreas tikus wistar.

Kelompok	Mean	N	Std Deviation
Kelompok Normal	0.43	30	0.586
Kelompok Negatif	2.50	30	0.682
Kelompok Perlakuan 1	0.72	25	0.678
Kelompok Perlakuan 2	0.68	25	0.557

Keterangan: skor 0 = tidak ada kerusakan (lesi < 25%), skor 1 = ringan (lesi 25-50%), skor 2 = sedang (51-75%) dan skor 3 = berat (lesi >75%)

Pembahasan

Induksi aloksan dosis 170 mg/kgBB pada tikus Wistar dalam penelitian ini terbukti menimbulkan perubahan bermakna pada gambaran histopatologik pankreas, khususnya pada pulau Langerhans, yang disertai dengan peningkatan kadar gula darah sebesar 173 mg/dL pada kelompok negatif, hal ini sejalan dengan penelitian Prambudi *et al*, (2022) yang menunjukkan induksi aloksan 170mg/kgBB menyebabkan peningkatan kadar gula darah.¹⁷ Kelompok kontrol negatif yang diinduksi aloksan juga menunjukkan rata-rata skor kerusakan pulau Langerhans tertinggi yaitu 2.50, yang ditandai dengan atrofi pulau Langerhans, bentuk dan batas pulau Langerhans yang tidak jelas, nekrosis, infiltrasi inflamasi serta berkurangnya jumlah sel beta pankreas dibandingkan dengan kelompok kontrol normal yang memiliki skor kerusakan 0.43, hal ini sejalan dengan penelitian Utama *et al*, (2025), yang menunjukkan peningkatan kadar gula darah dan kerusakan pankreas pada gambaran histopatologik hewan coba yang diinduksi aloksan 170 mg/kgBB.¹⁴

Aloksan dikenal sebagai agen diabetogenik yang bersifat selektif terhadap sel β pankreas karena kemiripan struktur molekulnya dengan glukosa. Senyawa ini masuk ke dalam sitoplasma sel beta melalui transporter glukosa GLUT-2 (*Glucose Transporter 2*), yang keberadaannya sangat dominan pada sel beta dan berperan penting dalam mekanisme sensor glukosa.^{7,8} Sebaliknya, jaringan pankreas bagian eksokrin tidak memperlihatkan perubahan histopatologik yang signifikan. Hal ini berkaitan dengan rendahnya ekspresi transporter GLUT-2 pada sel eksokrin, sehingga penyerapan aloksan pada jaringan tersebut sangat minimal. Dengan demikian, sel-sel pankreas selain sel β relatif terlindungi dari efek toksik aloksan. Sedangkan di dalam sitosol sel β , aloksan memicu siklus redoks dengan mereduksi dirinya menjadi asam dialurat, yang kemudian teroksidasi kembali menjadi aloksan. Reaksi siklik ini menghasilkan pembentukan *Reactive Oxygen Species* (ROS) secara masif, terutama radikal superoksida ($O_2^{\bullet-}$) dan hidrogen peroksida (H_2O_2).⁸ Peningkatan ROS ini memicu stres oksidatif yang melampaui kapasitas enzim antioksidan endogen, seperti *superoxide dismutase*

(SOD) dan katalase. Sehingga menyebabkan peroksidasi lipid pada membran sel dan fragmentasi DNA inti.^{8,18} Kerusakan DNA ini selanjutnya mengaktivasi enzim *poly (ADP-ribose) polymerase-1* (PARP-1) secara berlebihan, yang menguras cadangan NAD⁺ seluler dan menghambat produksi ATP mitokondria. Hilangnya ATP menyebabkan nekrosis sel beta, yang menjelaskan mengapa skor kerusakan histopatologik pada kelompok kontrol negatif sangat tinggi dalam penelitian ini.¹⁹

Kerusakan pulau Langerhans pada kelompok kontrol negatif berimplikasi langsung terhadap peningkatan kadar gula darah. Aloksan juga bekerja dengan menghambat aktivitas glukokinase melalui pengikatan pada gugus tiol (-SH), sehingga proses oksidasi glukosa terganggu. Akibatnya, pembentukan ATP menurun yang berdampak pada penurunan sekresi insulin. Gangguan sekresi insulin ini menyebabkan pengambilan glukosa oleh jaringan perifer menjadi tidak optimal, sehingga berkontribusi terhadap peningkatan kadar gula darah pada hewan coba.^{7,8}

Kelompok perlakuan 1 dan 2 menunjukkan skor kerusakan pulau Langerhans yang lebih rendah dibandingkan dengan kelompok kontrol negatif dan memperlihatkan kondisi pulau Langerhans yang mendekati kondisi kelompok normal. Hal ini menunjukkan bahwa ekstrak pisang goroho memberikan efek protektif terhadap pankreas tikus Wistar yang diinduksi aloksan. Efek protektif tersebut diduga berkaitan dengan kandungan senyawa bioaktif dalam ekstrak pisang goroho. Hasil skrining fitokimia oleh Suryanto *et al.* (2011) melaporkan bahwa ekstrak etanol pisang goroho mengandung metabolit sekunder berupa flavonoid dan tanin yang berperan sebagai antioksidan.¹⁰ Perbaikan gambaran histopatologik pankreas ini sejalan dengan penurunan kadar gula darah, sesuai dengan temuan Kaempe *et al.* (2013) yang melaporkan adanya efek hipoglikemik ekstrak pisang goroho pada hewan coba yang diinduksi aloksan.¹²

Senyawa bioaktif antioksidan dalam ekstrak pisang goroho, seperti flavonoid, dilaporkan mampu memperbaiki kerusakan sel melalui berbagai mekanisme. Salah satunya adalah dengan meningkatkan aktivitas enzim katalase, yang berperan dalam memecah hidrogen peroksida menjadi oksigen dan air, sehingga mengurangi toksisitas bagi sel dan mendukung kelangsungan serta perbaikan sel β .²⁰ Flavonoid juga dapat menonaktifkan radikal bebas secara langsung melalui pendonoran atom hidrogen (H) ke spesies oksigen reaktif (ROS) seperti radikal superoksida ($O_2^{\bullet-}$) dan radikal hidroksil (OH^{\bullet}), sehingga radikal bebas berubah menjadi bentuk yang lebih stabil dan tidak reaktif.²¹ Selain itu, flavonoid juga berperan dalam kelasi ion logam transisi seperti besi (Fe^{2+}) dan tembaga (Cu^{2+}), yang secara efektif mencegah terjadinya reaksi Fenton, sebuah reaksi kimia berbahaya yang memproduksi radikal hidroksil yang sangat toksik bagi sel beta.^{22,23}

Senyawa tanin yang terkandung dalam pisang goroho juga memiliki kemampuan mengkhelat ion logam, sehingga dapat mencegah terjadinya reaksi Fenton yang memicu pembentukan radikal hidroksil ($\bullet OH$).²⁴ Tanin juga diketahui mampu menurunkan absorpsi nutrisi melalui penghambatan proses penyerapan glukosa di intestinal. Selain itu, tanin berperan dalam menginduksi regenerasi sel β pankreas yang berdampak pada peningkatan aktivitas insulin pada jaringan adiposa. Tanin turut berkontribusi dalam menurunkan stres oksidatif dan respons inflamasi akibat induksi diabetogenik melalui penghambatan peroksidasi lipid dan penurunan produksi ROS.²⁵

Kelompok perlakuan 2 menunjukkan rata-rata skor kerusakan pulau Langerhans (0,68) dan kadar gula darah yang lebih rendah (123 mg/dL) dibandingkan dengan kelompok perlakuan 1. Perbedaan tersebut juga tampak pada gambaran histopatologik, yang ditandai oleh derajat nekrosis dan vakuolisasi yang lebih ringan. Selain itu, kelompok perlakuan 2 menunjukkan kondisi jumlah sel β pankreas yang relatif lebih baik dibandingkan dengan kelompok perlakuan 1. Temuan ini menunjukkan bahwa peningkatan dosis ekstrak pisang goroho berkorelasi dengan perbaikan gambaran histopatologik dan kontrol glikemik yang lebih baik.

Penelitian ini menunjukkan bahwa pemberian ekstrak pisang goroho mampu menurunkan kadar gula darah dan memberikan efek protektif terhadap pulau Langerhans pankreas pada tikus Wistar yang diinduksi aloksan. Efek tersebut ditandai dengan skor derajat kerusakan histopatologik dan gambaran jaringan pankreas yang mendekati kelompok normal. Temuan ini mendukung potensi ekstrak pisang goroho sebagai agen protektif pankreas pada kondisi hiperglikemia eksperimental.

KESIMPULAN

Berdasarkan hasil pengamatan histopatologik pankreas tikus Wistar pada penelitian ini, dapat disimpulkan bahwa pemberian ekstrak pisang goroho dapat mencegah kerusakan pulau Langerhans pankreas pada tikus Wistar yang diinduksi aloksan, dengan skor kerusakan pulau langerhans lebih rendah pada kelompok tikus Wistar yang diberi ekstrak pisang goroho dosis 1000 mg/kgBB dibandingkan dengan dosis 500mg/kgBB.

DAFTAR PUSTAKA

- Wahidin M, Agustiya RI, Putro G. Beban Penyakit dan Program Pencegahan dan Pengendalian Penyakit Tidak Menular di Indonesia. *Jurnal Epidemiologi Kesehatan Indonesia*. 2023 Jan 10;6(2).
- Erwin, TriNurhati. Hubungan Antara Perilaku Pengendalian Diabetes Mellitus Dengan Kadar Glukosa Darah Sewaktu Pada Pasien Diabetes Mellitus Hubungan Antara Perilaku Pengendalian Diabetes Mellitus Dengan Kadar Glukosa Darah Sewaktu Pada Pasien Diabetes Mellitus Di Rsud Kota. *Jurnal Kesehatan Dan Kesehatan Gigi [Internet]*. 2018;1:1. Available from: <https://poltek-binahusada.e-journal.id/kesehatangigikendari>
- International Diabetes Federation. *IDF Diabetes Atlas, 11th Edition [Internet]*. 11 Edition. System of Ghosts. Brussels, Belgium: University of Iowa Press; 2025 [cited 2025 Aug 21]. Available from: <https://diabetesatlas.org/>
- Kementerian Kesehatan Republik Indonesia. *Indonesian Health Survey (Survei Kesehatan Indonesia) 2023*. Jakarta; 2023.
- Adinda Putri A, Junando M, Sukohar A, Oktafany. Patofisiologi dan Terapi Farmakologi Diabetes Melitus Tipe 2 Pada Pasien Geriatri. *Sains Medisina*. 2024 Jun 15;2(5):142–7.
- Weber DR. Diabetes Mellitus in Children. In: *Nelson Textbook of Pediatrics*. 2024. p. 3515-3549.
- Wulandari NLWE, Udayani NNW, Arman Anita Dewi NLK, Putri Triansyah GA, Mahita Kumari Dewi NPE, Ayu Putu Widiarsiani I, et al. Artikel Review: Pengaruh Pemberian Induksi Aloksan Terhadap Gula Darah Tikus. *Indonesian Journal of Pharmaceutical Education*. 2024;4(2):205–16.

- Ighodaro OM, Adeosun AM, Akinloye OA. Alloxan-induced diabetes, a common model for evaluating the glycemic-control potential of therapeutic compounds and plants extracts in experimental studies. *Medicina (B Aires)*. 2017;53(6):365–74.
- Sriraman S, Sreejith D, Andrew E, Okello I, Willcox M. Use of herbal medicines for the management of type 2 diabetes: A systematic review of qualitative studies. *Complement Ther Clin Pract* [Internet]. 2023 Nov;53:101808. Available from: <https://linkinghub.elsevier.com/retrieve/pii/S1744388123000890>
- Suryanto E, Irma Momuat L, Taroreh M, Wehantouw F. Potensi Senyawa Polifenol Antioksidan dari Pisang Goroho (*Musa sapientum* sp.). *AGRITECH*. 2011 Nov;31(4).
- Pareda R, Maarisit W, Pareta D, Lengkey Y. Pengaruh Pemberian Getah Batang Pisang Goroho Putih (*Musa acuminata* L.) Terhadap Luka Sayat Pada Tikus Putih (*Rattus norvegicus*). *Biofarmasetikal Tropis* [Internet]. 2022 Apr 29 [cited 2025 Sep 10];5(1):29–34. Available from: https://www.researchgate.net/publication/360291606_Pengaruh_Pemberian_Getah_Batang_Pisang_Goroho_Putih_Musa_acuminata_L_Terdapat_Luka_Sayat_Pada_Tikus_Putih_Rattus_norvegicus
- Kaempe HS, Suryanto E, Kawengian SES. Potensi ekstrak fenolik buah pisang goroho (*Musa spp.*) terhadap gula darah tikus putih (*Rattus norvegicus*). Vol. 6, *Chem. Prog.* 2013.
- Pratiwi Yolanda. Efek Pemberian Ekstrak Buah Pisang Ambon (*Musa paradisiaca* var. *sapientum* (L.) terhadap Kadar Gula Darah Tikus Putih Jantan (*Rattus norvegicus*) yang Diinduksi Aloksan. In Palembang; 2017.
- Utama JA, Kaseke MM, Angmalisang EC. Gambaran Histologi Pankreas Tikus Wistar yang diberi Ekstrak Daun Kelor (*Moringa Oleifera*) setelah diinduksi Aloksan. Vol. 6, *Syntax Idea*. 2025.
- Pandaleke SS, Queljoe E de, Abdullah SS. Uji Efektivitas Ekstrak Etanol Daun Sirsak (*Annona muricata* L.) untuk Menurunkan Kadar Gula Darah Tikus Putih Jantan (*Rattus norvegicus*) yang Diinduksi Aloksan. *Pharmacon* [Internet]. 2022 [cited 2025 Aug 31];11(1). Available from: <https://ejournal.unsrat.ac.id/v3/index.php/pharmacon/article/view/39144/35581>
- Hassan El-Esawy B, El Askary A, Askary EA. Histopathological Evaluation of the Pancreas Following Administration of Paricalcitol in Alloxan-Induced Diabetic Wistar Rats [Internet]. Vol. 5, *www.wjpr.net*. 2016. Available from: <https://www.researchgate.net/publication/334432615>
- Toni Angger Prambudi D, Ketut Meles D, Valentinus Widiyatno T, Pascasarjana Ilmu penyakit dan Kesehatan Masyarakat Veteriner P, Kedokteran Hewan F, Airlangga U, et al. Aktivitas Antihyperglikemia Fraksi Etil Asetat Daun Salam (*Syzygium polyanthum*) Terhadap Tikus Putih Yang Diinduksi Aloksan Monohidrat (Salam Leaf (*Syzygium Polyanthum*) Antihyperglycemic Activity in White Rats Induced by Alloxan Monohydrate). *Jurnal Kajian Veteriner* [Internet]. 2022 [cited 2025 Dec 22];10(1):20–8. Available from: <https://doi.org/10.35508/jkv.v10i1.6469>
- Lenzen S. The mechanisms of alloxan- and streptozotocin-induced diabetes. *Diabetologia* [Internet]. 2008 Feb [cited 2025 Dec 15];51(2):216–26. Available from: <https://pubmed.ncbi.nlm.nih.gov/18087688/>

- Szkudelski T. The Mechanism of Alloxan and Streptozotocin Action in B Cells of the Rat Pancreas. [cited 2025 Dec 16]; Available from: <http://www.biomed.cas.cz/physiolres/s.htm>Physiol.Res.50:536-546,2001
- Zahra M, Abrahamse H, George BP. Flavonoids: Antioxidant Powerhouses and Their Role in Nanomedicine. Antioxidants [Internet]. 2024 Aug 1 [cited 2025 Aug 24];13(8):922. Available from: <https://pmc.ncbi.nlm.nih.gov/articles/PMC11351814/>
- Arifin B, Ibrahim S. Struktur, Bioaktivitas, dan Antioksidan Flavonoid. Jurnal Zarah [Internet]. 2018 Apr 1 [cited 2025 Aug 25];6(1):21–9. Available from: https://www.researchgate.net/publication/327055216_STRUKTUR_BIOAKTIVITAS_DAN_ANTIOKSIDAN_FLAVONOID
- Sudi S, Departemen S, Kedokteran P, Kedokteran F, Kesehatan D, Muhammadiyah U, et al. Peran Flavonoid Cincau Hijau (*Premna oblongifolia*) Terhadap Tumor Otak. 2017.
- Husna PAU, Kairupan CF, Lintong PM. Tinjauan Mengenai Manfaat Flavonoid pada Tumbuhan Obat Sebagai Antioksidan dan Antiinflamasi. eBiomedik. 2022;10(1):76–83.
- Sunani S, Hendriani R. Indonesian Journal of Biological Pharmacy Review Article: Classification and Pharmacological Activities of Bioactive Tannins [Internet]. 2023. Available from: <https://jurnal.unpad.ac.id/ijbp>
- Riza S, Widayanti E, Royhan A. Pengaruh Ekstrak Tumbuhan Herbal yang Memiliki Kandungan Tanin terhadap Gambaran Histopatologi Ginjal Tikus Diabetes. Junior Medical Journal. 2023 Nov;2(3).